SCAD en FMD: een innige combinatie



angela.maas@radboudumc.nl

FMD-dag nov. 29-2019

Radboudumc Women's Heart Center

ESC European Society of Cardiology
European Heart Journal (2019) 40, 237–269
doi:10.1093/eurheartj/ehy462

EXPERT CONSENSUS DOCUMENT

Fourth universal definition of myocardial infarction (2018)

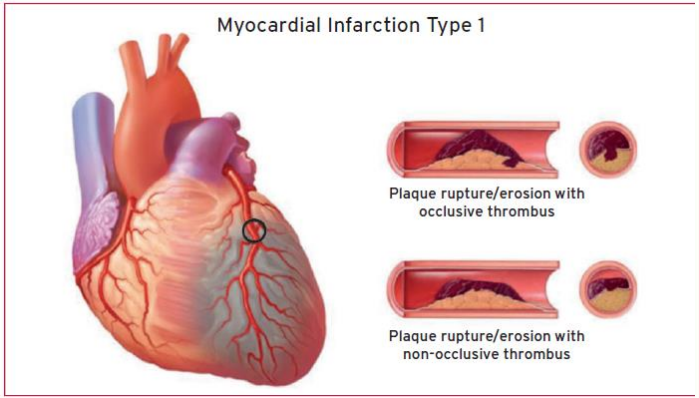

75% ♂

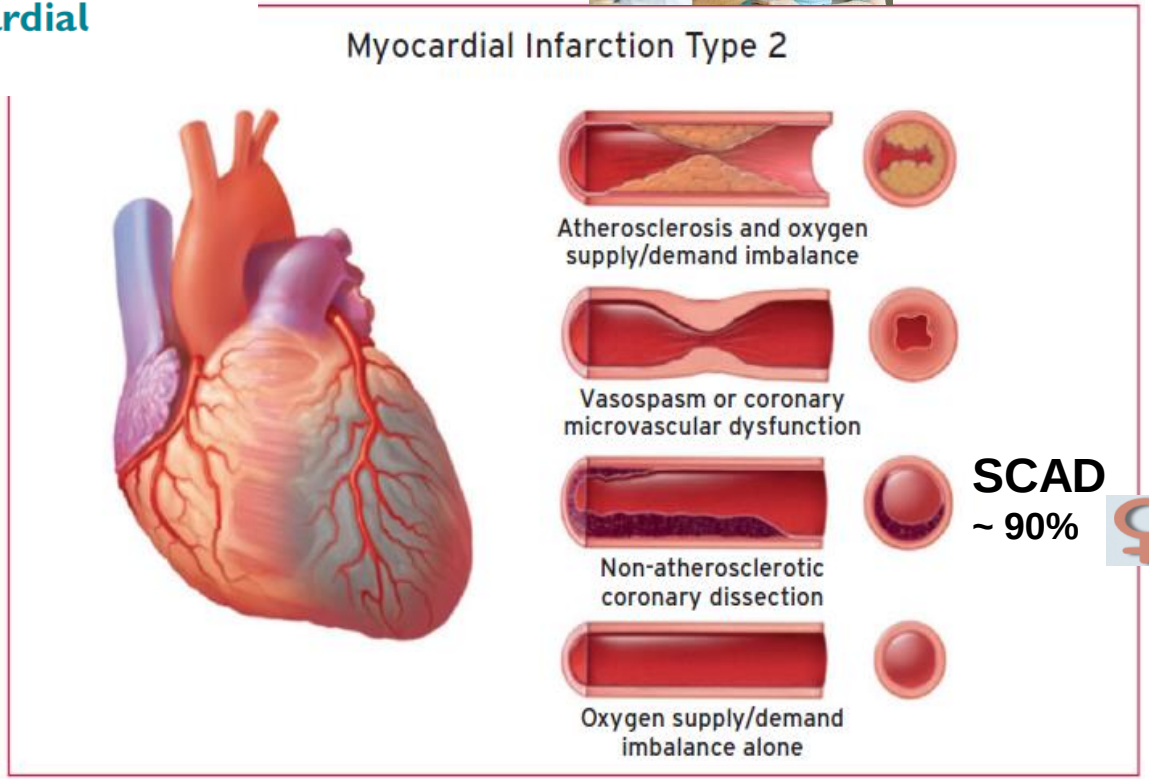

SCAD
~ 90% ♀

Radboudumc

Toename hartinfarcten bij vrouwen op jongere leeftijd:

Hopitalizations ACS women 35-54 yrs US

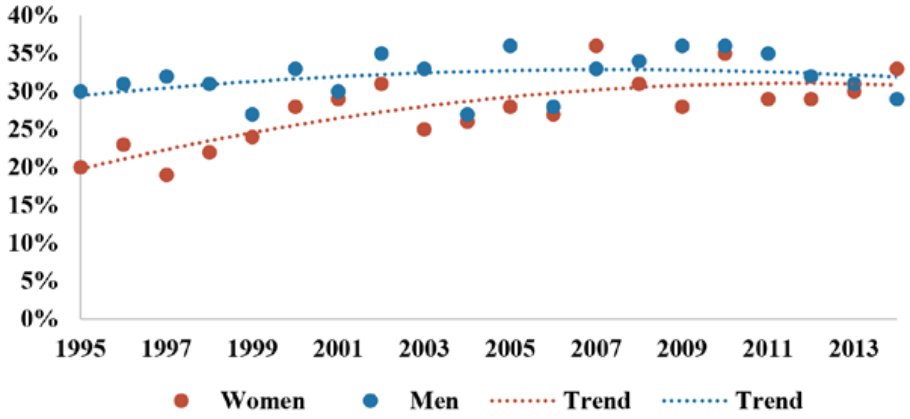

Hospitalizations Women< 65 yrs France (2004-2014)

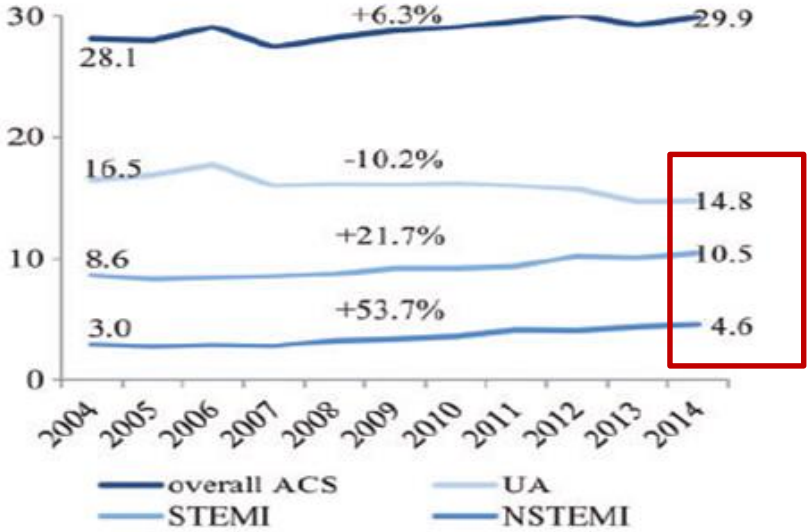

Arora S, et al. Circulation 2019

Gabet A et al, EHJ 2017

Ziekenhuissterfte hartinfarct:

N= 126.172 STEMI

N= 235.257 non-STEMI

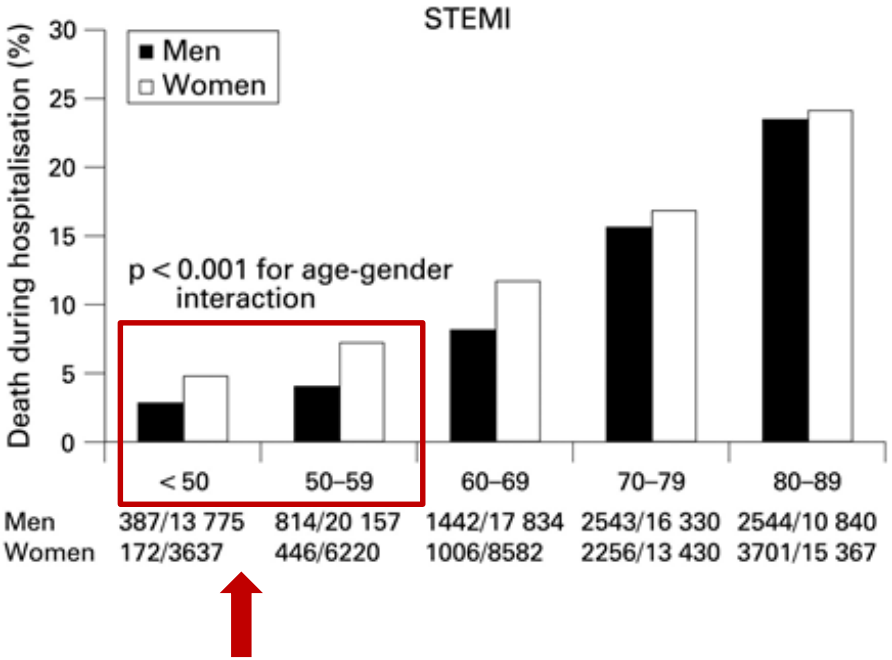

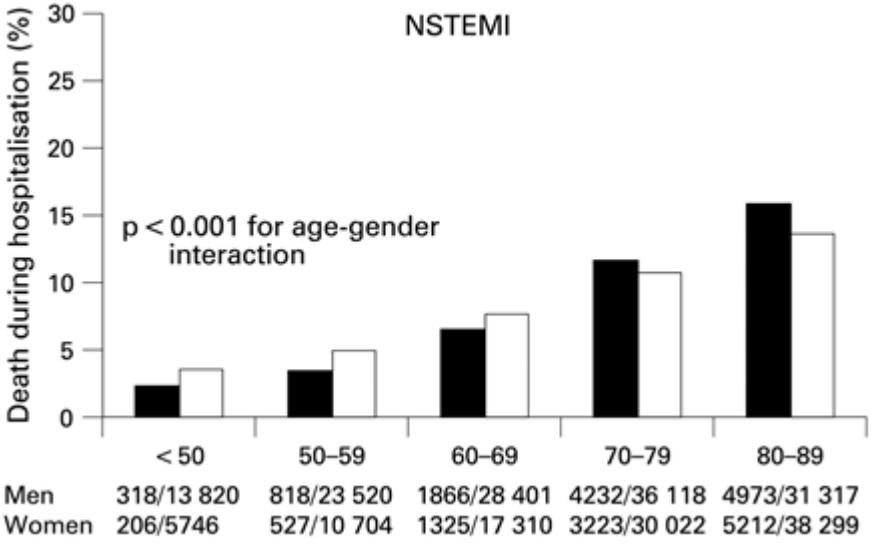

Champney KP et al. Heart 2009; 95: 895-899.

Radboudumc

SCAD heeft vele gezichten:

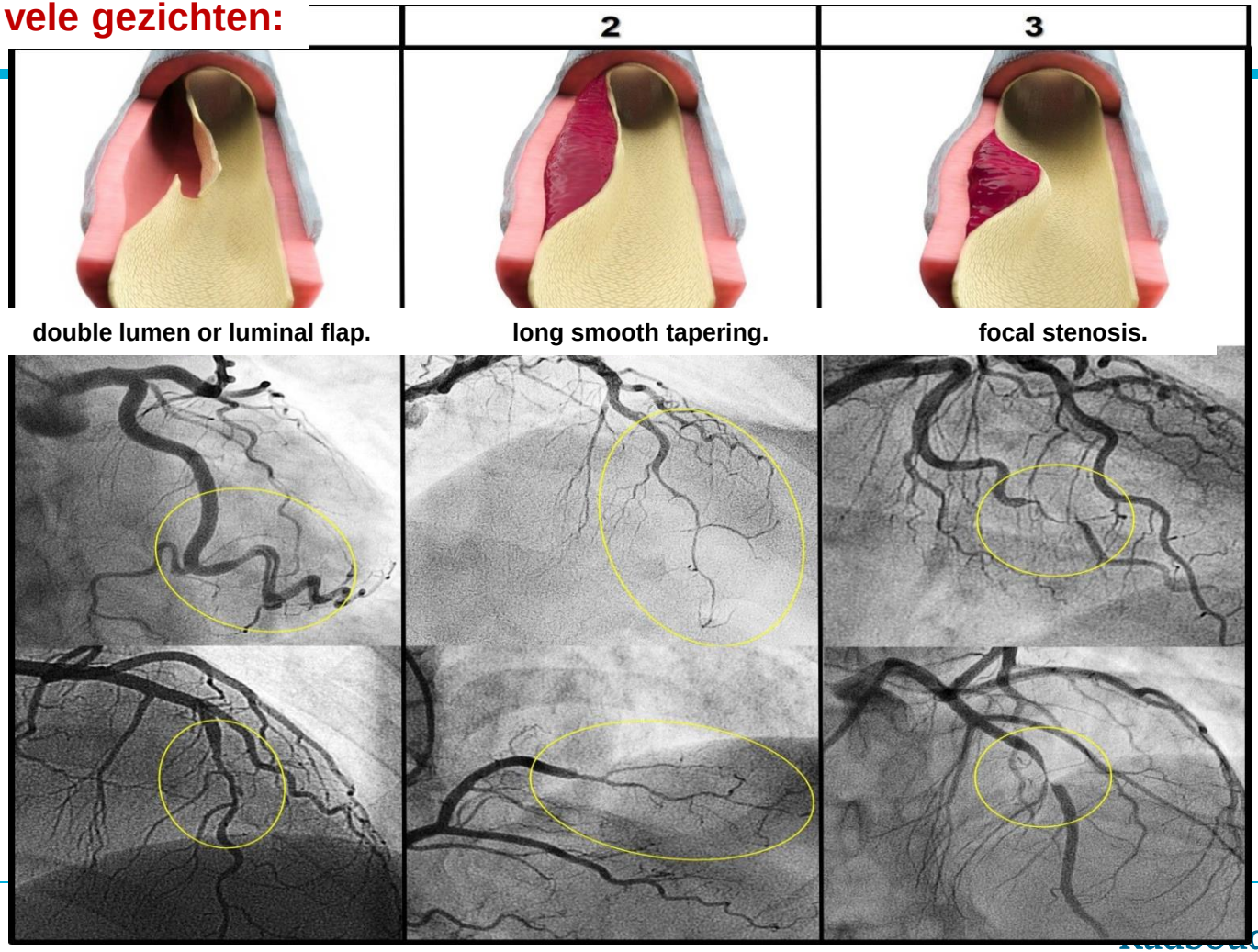

Macaya F, *et al.*
Open Heart 2018

Mrs A, 41 jaar,

NSTEMI hartinfarct, SCAD- LAD , geen interventie

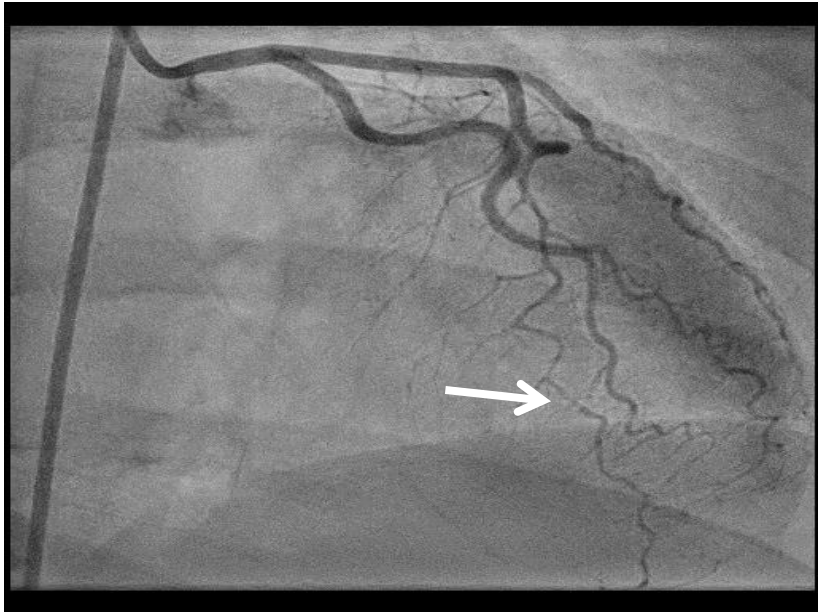

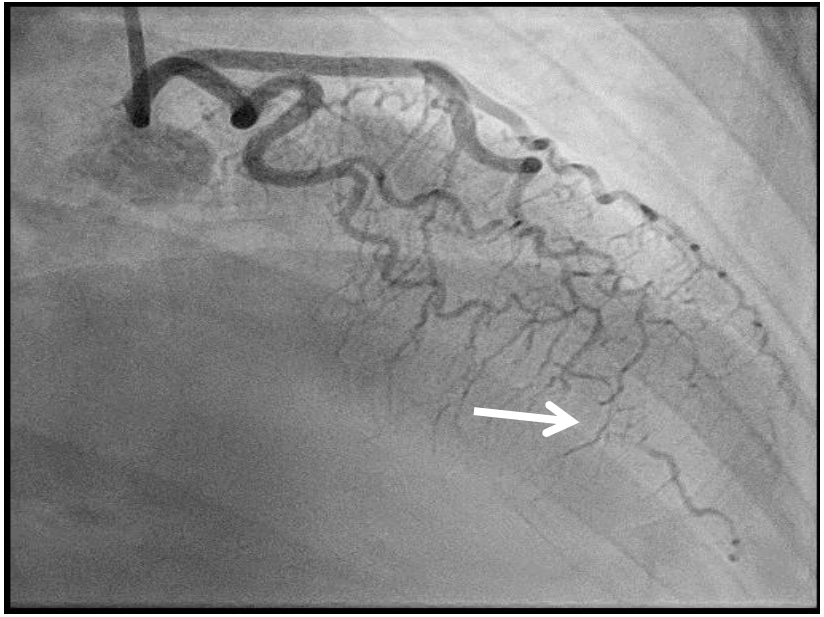

Mrs B 46 jaar, SCAD distale LAD

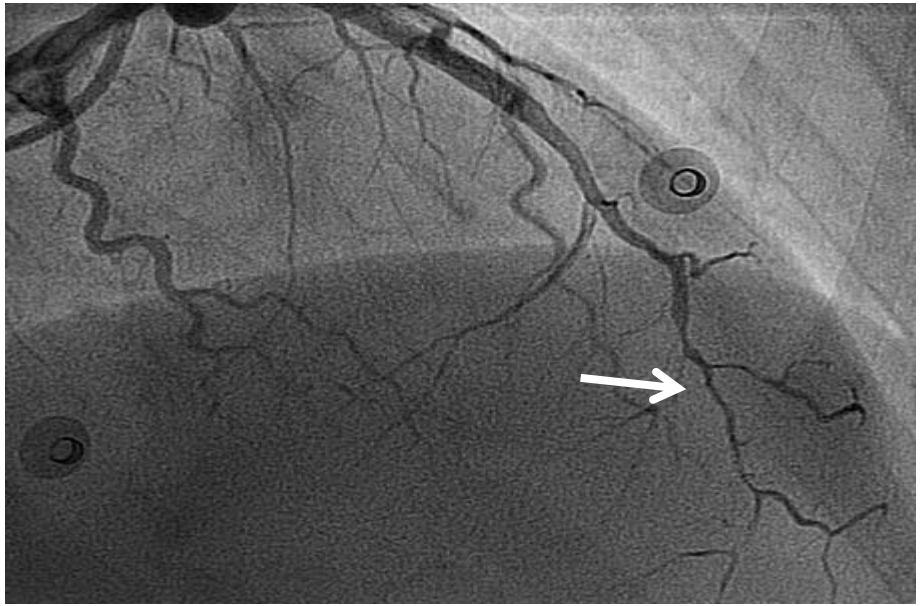

Na dotter met 4 stents

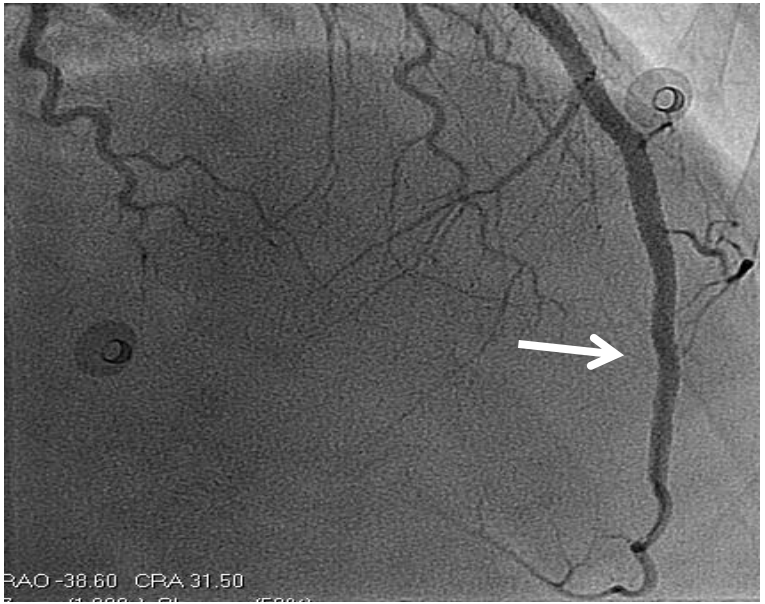

SCAD Consensuspapers online begin 2018

Circulation

Circulation. 2018;137:e523–e557.

AHA SCIENTIFIC STATEMENT

Spontaneous Coronary Artery Dissection: Current State of the Science

A Scientific Statement From the American Heart Association

Sharonne N. Hayes, MD, FAHA, Chair
Esther S.H. Kim, MD, MPH, FAHA, Co-Chair
Jacqueline Saw, MD, FAHA, Co-Chair
David Adlam, BA, BM, BCh, DPhil
Cynthia Arslanian-Engoren, PhD, RN, FAHA
Katherine E. Economy, MD, MPH
Santhi K. Ganesh, MD, FAHA
Rajiv Gulati, MD, PhD
Mark E. Lindsay, MD, PhD, FAHA
Jennifer H. Mieres, MD, FAHA
Sahar Naderi, MD, MHS
Svati Shah, MD, MHS, FAHA
David E. Thaler, MD, PhD, FAHA
Marysia S. Tweet, MD
Malissa J. Wood, MD

ESC European Society of Cardiology

European Heart Journal (2018) **39**, 3353–3368
doi:10.1093/eurheartj/ehy080

CURRENT OPINION
Coronary artery disease

European Society of Cardiology, acute cardiovascular care association, SCAD study group: a position paper on spontaneous coronary artery dissection

ESC-ACCA Position Paper on spontaneous coronary artery dissection

David Adlam (Chairperson UK)[1]*, Fernando Alfonso (Section Editor Spain)[2], Angela Maas (Section Editor Netherlands)[3], and Christiaan Vrints (Co-Chairperson; Section Editor Belgium)[4]
Writing Committee: Abtehale al-Hussaini (UK)[1], Hector Bueno (Spain)[5,6], Piera Capranzano (EAPCI Women, Italy)[7†], Sofie Gevaert (Belgium)[8], Stephen P. Hoole (UK)[9], Tom Johnson (UK)[10], Corrado Lettieri (Italy)[11], Micha T. Maeder (Switzerland)[12], Pascal Motreff (France)[13], Peter Ong (Germany)[14], Alexandre Persu (European FMD initiative, Belgium)[15,16], Hans Rickli (Switzerland)[12], Francois Schiele (France)[17], Mary N. Sheppard (UK)[18,19], and Eva Swahn (Sweden)[20]

Radboudumc

Doel van beide richtlijnen:

- om de kennis over SCAD te vergroten:

  Nog steeds diagnosen gemist en behandeld als hartinfarct door aderverkalking

- om meer eenduidigheid te krijgen in behandeling SCAD
- gecombineerd advies vanuit verschillende onderzoeksgroepen en experts
- geïntegreerd met kennis van FMD experts
- om hiaten in kennis te identificeren

Algemene gegevens van SCAD patienten

SCAD Beide documenten		
Hoe vaak komt het voor?	2-4% ACS (> 50% LAD)	- tot 35% vrouwen ≤ 50 jr - 23%hartinfarcten vrouwen < 60 jr
Vrouwen	88-94%	
leeftijd	18-84 jr (piek 45-53)	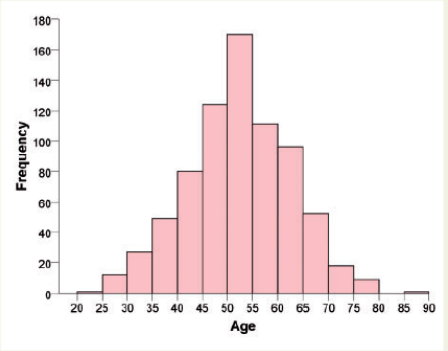
zwangerschap	P-SCAD <10%	P-ACS 21-43% SCAD
Hoge bloeddruk	30-33%	
FMD	41-86%	NB: incomplete series

	AHA paper	ESC paper
diagnose	CAG	CAG
angiografische klassificatie	**Type 1**: oplichting lumen (30%) **Type 2A**: diffuse vernauwing (67%) **Type 2B**: diffuse vernauwing naar perifeer **Type 3**: focale/tubulaire lesies (5%) (Saw J et al)	- Saw klassificatie, +Type 4: perifere afsluiting - Vaak SCAD in meerdere vaten ---------- <u>Andere karakteristieken</u>: kronkeligheid, perifere segmenten, tekenen van FMD, (bijna) normale andere vaten.
Beeldvorming in de kransvaten	-IVUS/OCT alleen bij onzekere SCAD diagnose	- Probeer te vermijden - IVUS/OCT veilig in ervaren handen

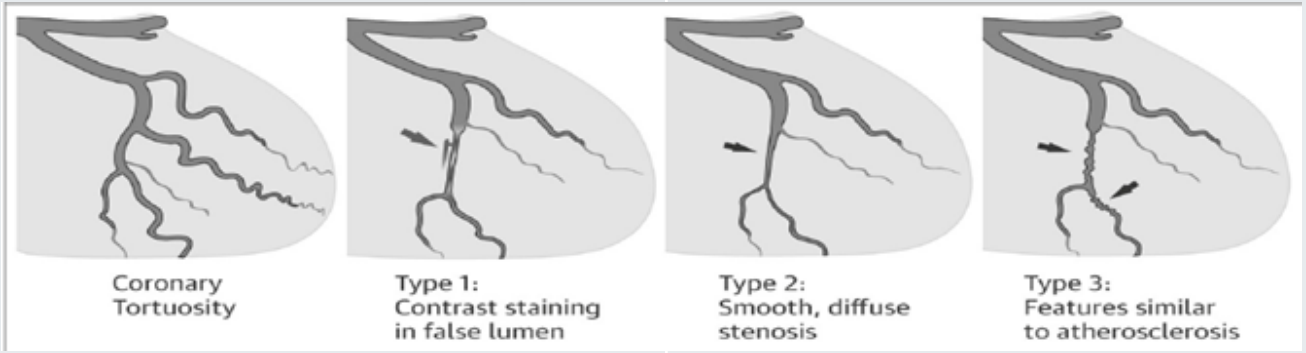

Tortuosity (kronkels) in vaten bij SCAD (n= 246)

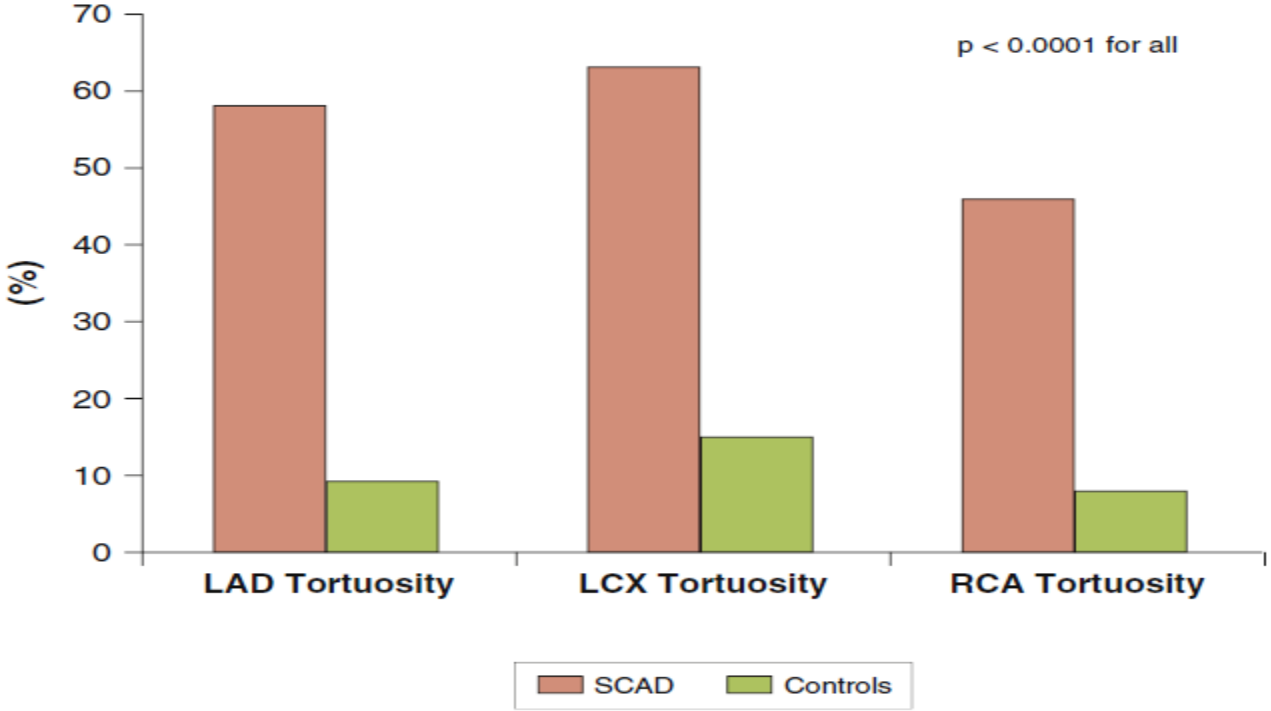

angiografische manifestaties FMD in de kransvaten:

> 90% vrouwen

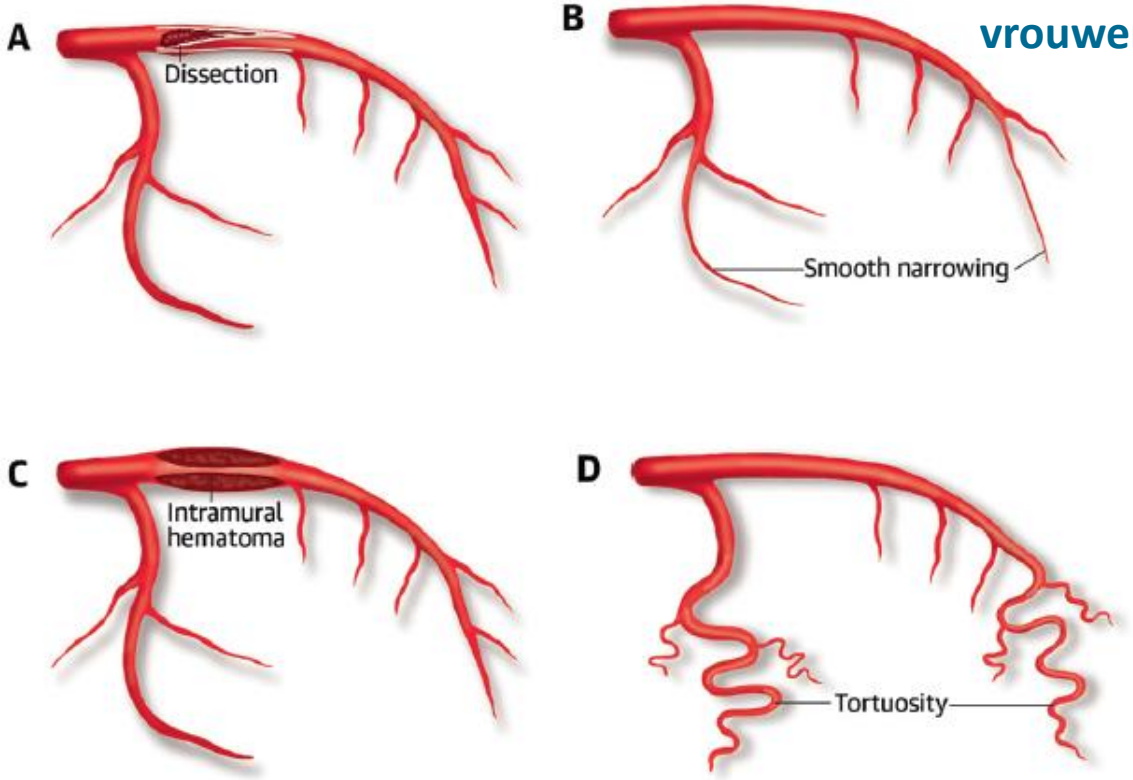

Michelis KC et al. J Am Coll Cardiol 2014; 64: 1033-46.

Radboudumc

Om vaatkronkels te associëren met FMD, moeten er tekenen van FMD zijn in meerdere vaatgebieden:

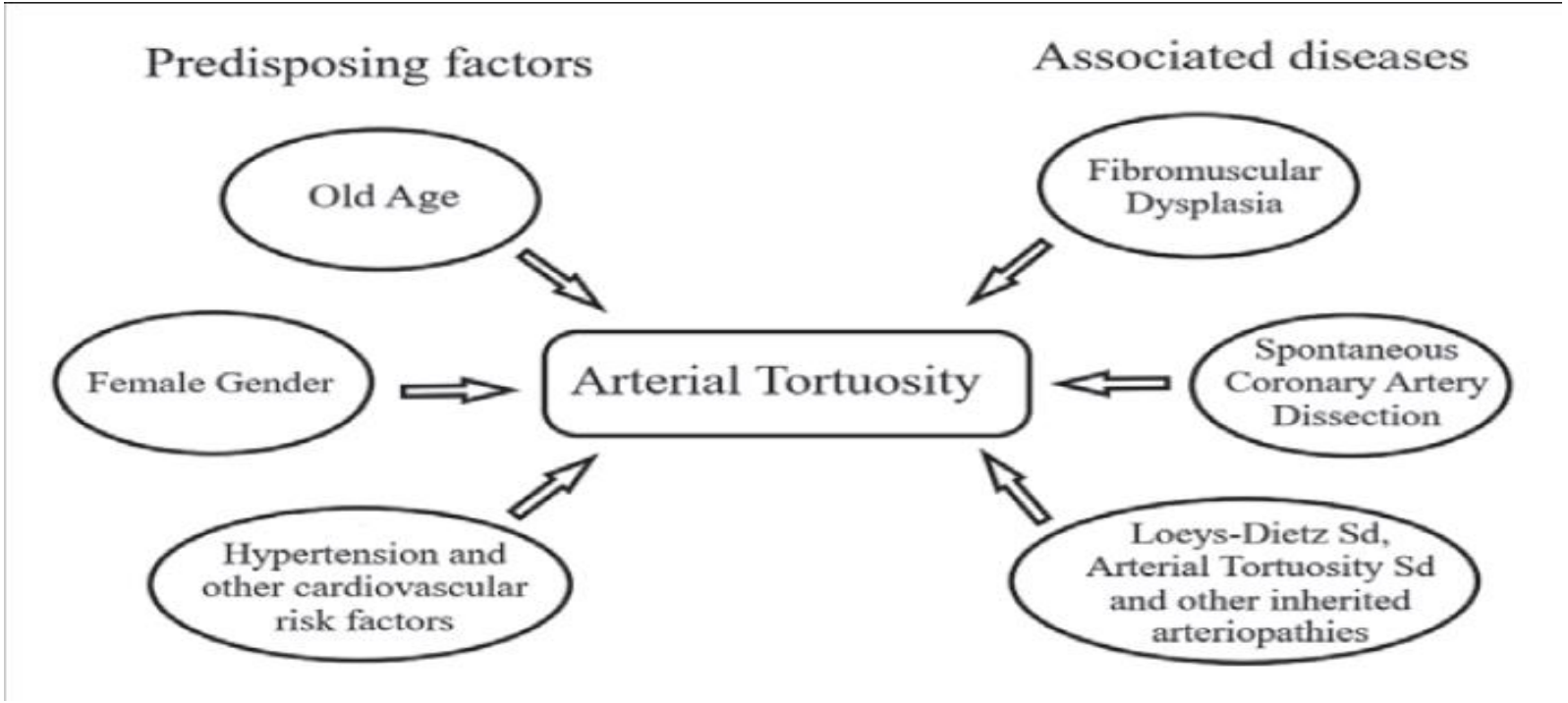

Ciurică S et al. Hypertension 2019

	AHA paper	ESC paper
Non-invasieve beeldvorming	**CCTA:** - niet aanbevolen in acute fase - mogelijk zinvol daarna - pas op voor drogbeelden	**CCTA:** veilig - pas op voor drogbeelden 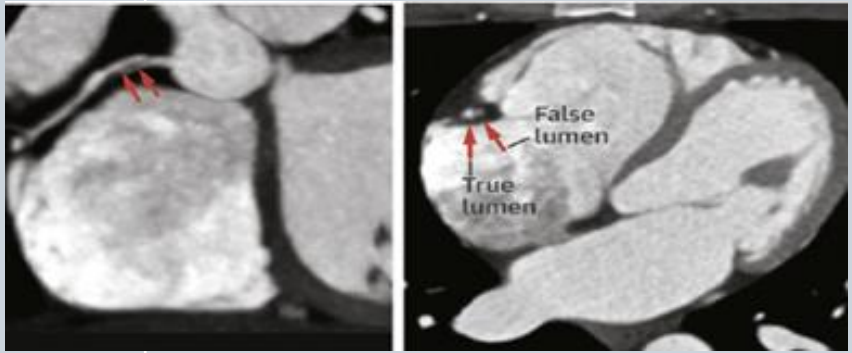
Interventies acute fase	**NOTE: AHA/ACC/ESC ACS richtlijnen adviseren primaire PCI bij alle STEMI** - Geen interventie perifere vertakkingen - Alleen interventie in geval van hoofdstamlesie en bij instabiele patienten. Liever geen stent. - Geneest vanzelf bij 70-97% < 2 mnd - Geen controle CAG maken als routine	**NOTE: geen prospectieve interventiestudies gedaan bij SCAD patiënten** - Voorkeur niets doen - Hoger risico bij interventies dan bij gewoon hartinfarct - Als stent nodig is dan BIO-stent - Geen trombolyse of controle CAG.

Vrouw 34 jaar, uitbreiding dissectie LAD

spoed bypass-OK

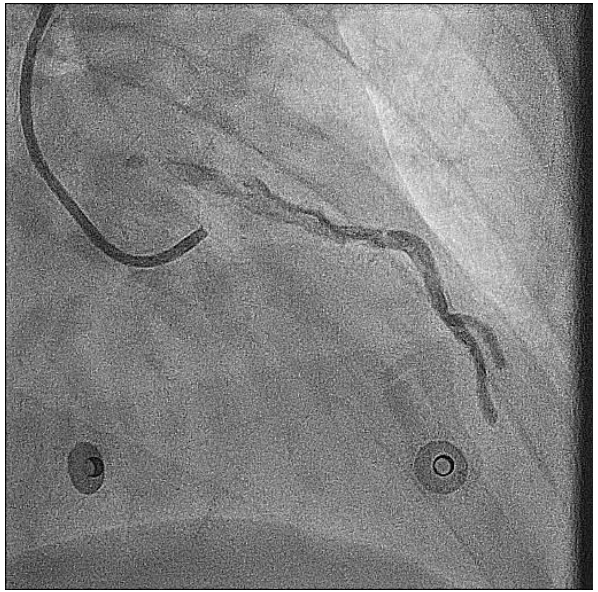

Medicatie na SCAD

	AHA paper	ESC paper
Bloedverdunners /plaatjesremmers	- Geen heparine - Geen dubbele plaatjesremmers als er geen dotter is gedaan - 1 jaar Aspirin (indien geen stent) **NB: let op menstruaties bij jonge vrouwen**	- Dubbele plaatjesremmers alleen in acute fase, duur Aspirine onbekend - Na stent 1 jaar dubbele plaatjesremmers, daarna blijvend - Geen Ticagrelor en Prasugrel
statines	- NIET aanbevolen bij N Cholesterol	-NIET aanbevolen bij N cholesterol
B blokkers ACE/ARB CA-antag.	- B blokkers bij hoge bloeddruk, maar vaak bijwerkingen bij jonge vrouwen - ACE/ARB bij hoge bloeddruk en infarctlitteken	- Bij restklachten is Diltiazem vaak goede optie
Zwangerschap anticonceptie	- Individueel advies	- Individueel advies

Verdere evaluatie na SCAD

	AHA paper	ESC paper
FMD	- CTA/MRI van hoofd naar bekken	- CTA/MRI van hoofd naar bekken
Genetics	- niet routinematig	- Selectie bij verdenking op MCTD bv EDS of Loeys Dietz

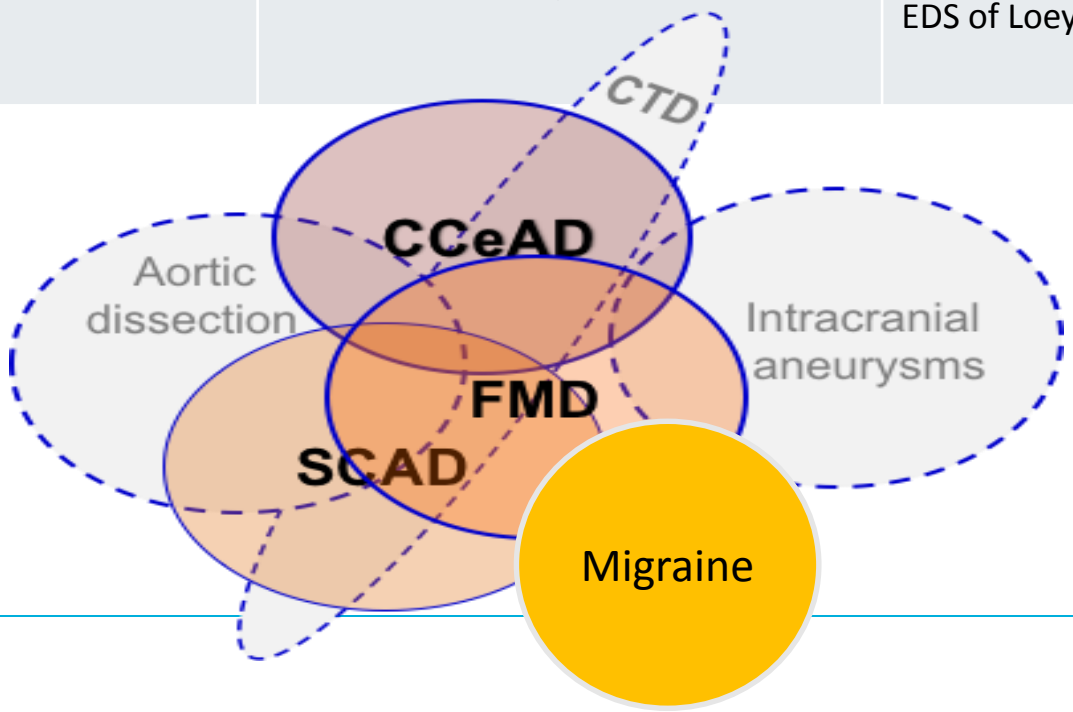

Localisaties van vaatafwijkingen bij patiënten met SCAD en FMD:

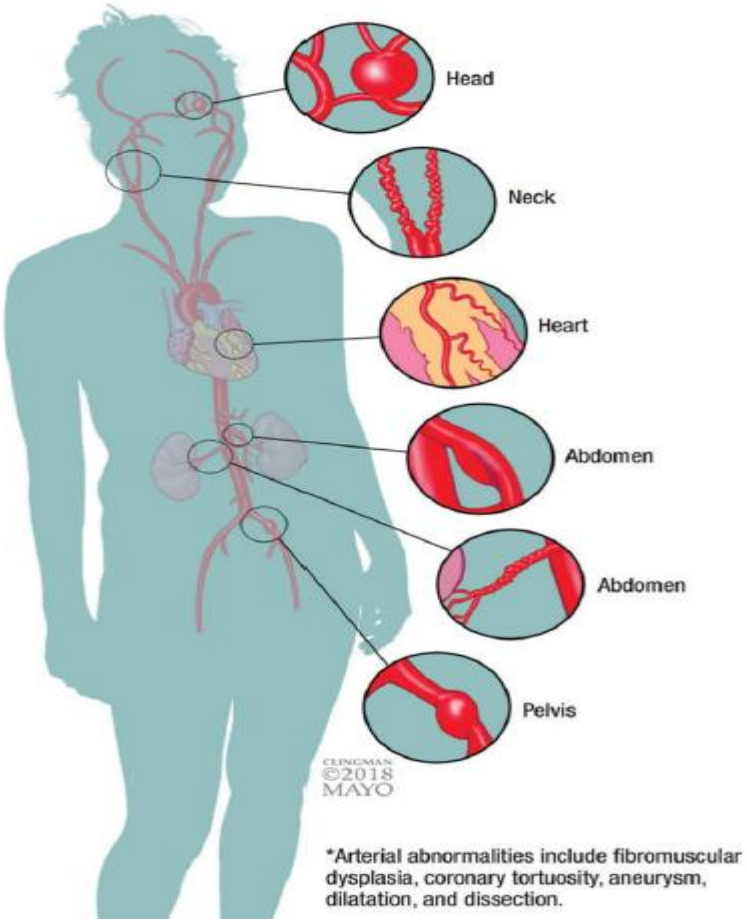

- **40-70% SCAD patiënten heeft FMD**
- **50% FMD patiënten heeft het in meerdere vaatsystemen**

Tweet MS, et al. Clin Cardiol 2018

SCAD vooral bij jonge vrouwen (> 90%), liefst vanzelf laten genezen

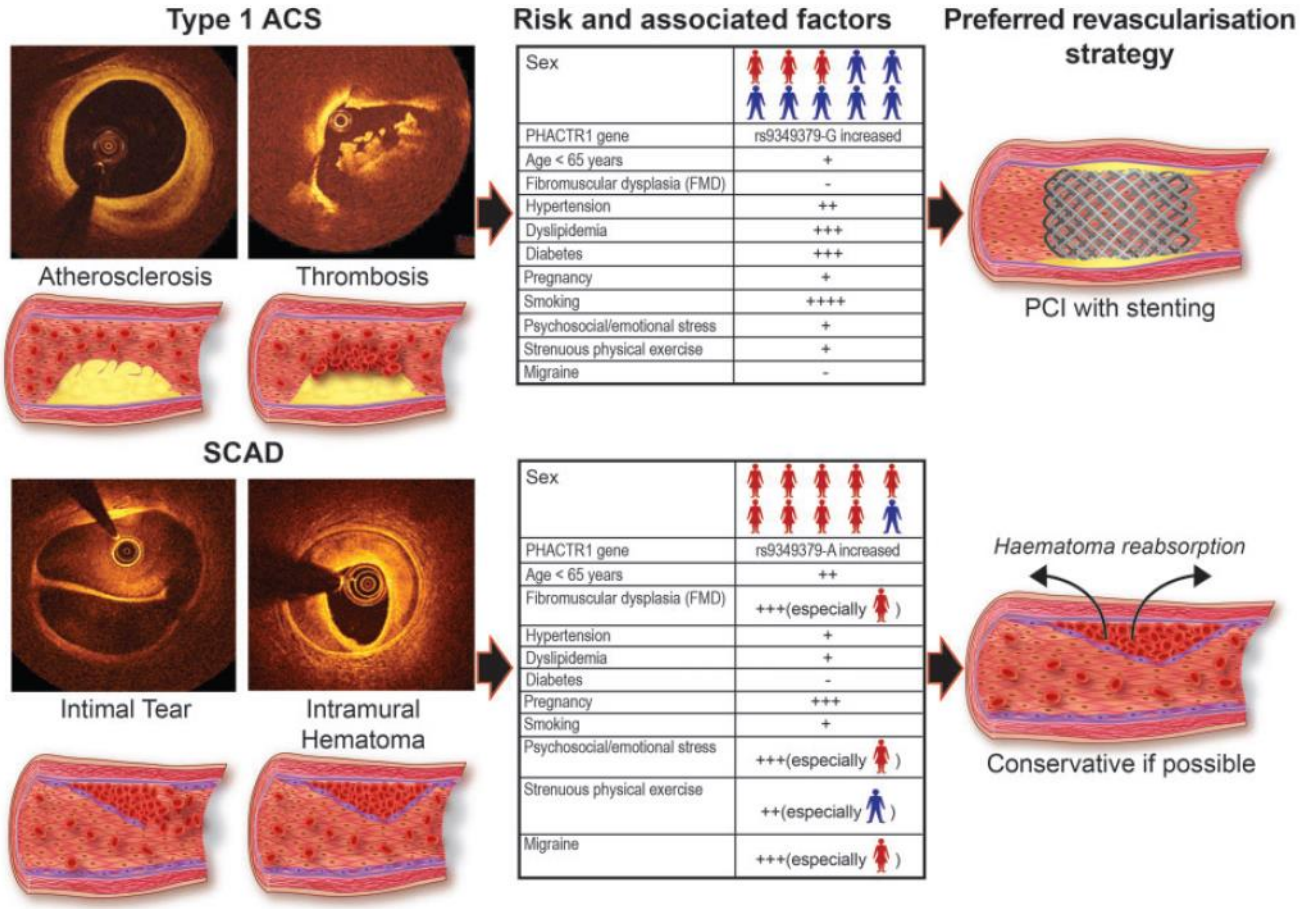

Adlam D et al. EHJ 2019

mc

Euro-Observational Research Program: EORP

- Begrijpen en evalueren van **huidige praktijkvoering** en **patientencategoriëen** in de cardiologische zorg voor SCAD (+FMD)

- Maken en Implementeren van **ESC richtlijnen** en samenstellen **onderwijs-programma** om kennis beter te verspreiden

START zsm

- Formeren van expert-**referentie** centra